

恒河猴和树鼩角膜内皮细胞的比较分析

吴敏¹, 李娜², 孙晓梅^{2*}, 胡竹林^{1*}

1. 昆明医科大学第四附属医院眼科 云南省第二人民医院眼科 云南省眼科研究所, 昆明 650021;
2. 中国医学科学院/北京协和医学院医学生物学研究所, 昆明 650118)

【摘要】 目的 对比分析恒河猴和树鼩角膜内皮细胞的特点和差异。方法 利用非接触式自动角膜内皮细胞仪 SP3000P 分别对 6 只恒河猴(12 眼)和 20 只树鼩(40 眼)进行角膜内皮细胞测量,并获得角膜的 8 个相关参数:中央角膜厚度(CCT)、最小细胞面积(S_{\min})、最大细胞面积(S_{\max})、平均细胞面积(S_{avg})、细胞面积标准差(S_{SD})、细胞面积变异系数(CV)、细胞密度(CD)和六边形细胞百分比(HG),并结合文献与人眼的相关参数进行对比分析。结果 SP3000P 角膜内皮细胞仪能在较短时间内完成恒河猴和树鼩角膜内皮的图像采集和参数的检查,耗时差异无显著性。恒河猴和树鼩 CCT 分别为(449.2 ± 12.8) μm 和(262.4 ± 24.6) μm ; S_{\min} 分别为(120.4 ± 26.3) $\text{S}/\mu\text{m}^2$ 和(153.2 ± 42.9) $\text{S}/\mu\text{m}^2$; S_{\max} 分别为(705.0 ± 130.8) $\text{S}/\mu\text{m}^2$ 和(468.7 ± 109.3) $\text{S}/\mu\text{m}^2$; S_{avg} 分别为(351.1 ± 26.1) 和(295.4 ± 18.9) $\text{S}/\mu\text{m}^2$; S_{SD} 分别为(113.1 ± 27.4) 和(75.9 ± 27.3) $\text{S}/\mu\text{m}^2$; CV 分别为(31.9 ± 6.0) 和(25.3 ± 8.3); CD 分别为(2874.2 ± 203.8) $\text{p}/\text{cell} \cdot \text{mm}^{-2}$ 和(3399.3 ± 224.7) $\text{p}/\text{cell} \cdot \text{mm}^{-2}$; HG% 分别为(58.6 ± 9.1) 和(94.0 ± 9.7)。二者的上述参数差异均有显著性($P < 0.05$)。树鼩角膜厚度比恒河猴小,内皮细胞面积、变异系数也较恒河猴小,但是角膜内皮细胞密度和六边形细胞比例显著高于恒河猴。恒河猴角膜厚度、角膜内皮细胞变异系数和六边形细胞比例与人眼高度相似,但内皮细胞密度低于人眼;树鼩角膜厚度为恒河猴的 60%、人眼的 50%,但角膜内皮细胞密度和平均细胞面积更接近于 10~20 岁人眼。结论 恒河猴和树鼩角膜内皮细胞的形态和各项参数均有显著差异,各自与人眼角膜内皮细胞既有相似之处,也有不同点,恒河猴和树鼩均是研究人类角膜内皮疾病可以选择的合适实验动物。

【关键词】 角膜内皮细胞;恒河猴;树鼩;人类

【中图分类号】 Q95-33 **【文献标识码】** A **【文章编号】** 1005-4847(2016) 02-0164-05

Doi:10.3969/j.issn.1005-4847.2016.02.010

Comparison of the corneal endothelial cells of rhesus monkeys and tree shrews

WU Min¹, LI Na², SUN Xiao-mei^{2*}, HU Zhu-lin^{1*}

1. Department of Ophthalmology, The 4th Affiliated Hospital of Kunming Medical University (The 2nd People's Hospital of Yunnan Province, Yunnan Eye Institute) Kunming 650021, China;
2. Institute of Medical Biology, Chinese Academy of Medical Sciences and Peking Union Medical College, Kunming 650118.

【Abstract】 **Objective** To analyze and compare the characteristics and differences of corneal endothelial cells of rhesus monkey and tree shrew eyes. **Methods** Corneal endothelial cells of 6 healthy rhesus monkeys (12 eyes) and 20 healthy tree shrews (40 eyes) were measured using a non-contact SP3000P specular microscope. Eight parameters were determined and compared with relevant parameters of human eyes reported in the literature, including minimum cell area

【基金项目】 国家科技支撑计划项目(2014BAI01B01);云南省应用基础研究项目(昆医联合专项)(编号:2013FB109,2014FB074)。

【作者简介】 吴敏(1978-),女,博士研究生,专业:眼科学。Email: ynwumin@126.com。

【通讯作者】 胡竹林(1965-),男,主任医师,研究方向:眼科。Email: hzl77@263.net。

孙晓梅(1963-),女,主任技师,研究方向:医学实验动物学。Email: sxm@imbcams.com.cn

(S_{\min}), maximum cell area (S_{\max}), average cell area (S_{avg}), standard deviation of cell area (SD), coefficient of variability (CV), cell density (CD), hexagonality percentage (HG%) and central corneal thickness (CCT). **Results** The imaging and measurement of all parameters could be completed in a short time both in rhesus monkeys and tree shrews. The time spent in the two kinds of animals was not significantly different. The CCT was (449.2 ± 12.8) μm and (262.4 ± 24.6) μm , S_{\min} was (120.4 ± 26.3) $\text{S}/\mu\text{m}^2$ and (153.2 ± 42.9) $\text{S}/\mu\text{m}^2$, S_{\max} was (705.0 ± 130.8) $\text{S}/\mu\text{m}^2$ and (468.7 ± 109.3) $\text{S}/\mu\text{m}^2$, S_{avg} was (351.1 ± 26.1) and (295.4 ± 18.9) $\text{S}/\mu\text{m}^2$, S_{SD} was (113.1 ± 27.4) and (75.9 ± 27.3) $\text{S}/\mu\text{m}^2$, CV was (31.9 ± 6.0) and (25.3 ± 8.3), CD was (2874.2 ± 203.8) $\text{p}/\text{cell}\cdot\text{mm}^{-2}$ and (3399.3 ± 224.7) $\text{p}/\text{cell}\cdot\text{mm}^{-2}$, and the HG% was (58.6 ± 9.1) and (94.0 ± 9.7) in the rhesus monkeys and tree shrews, respectively. The differences of all the above parameters between rhesus monkeys and tree shrews were statistically significant ($P < 0.05$ for all). The cornea of tree shrews was significantly thinner than that of rhesus monkeys. The area and coefficient of variability of tree shrews were smaller to those of rhesus monkeys, while the cell density and hexagonality percentage were higher than those of rhesus monkeys. Compared with human eyes, the CCT, CV and HG% in rhesus monkeys were highly similar, while the CD was lower than that of human eyes. The CCT in tree shrew was only 60% of the rhesus monkey eyes and 50% of human eyes, while the CD and S_{avg} were similar to that of human eyes in the 10–20 years old group. **Conclusions** The morphology and parameters of corneal endothelial cells in rhesus monkeys and tree shrews are significantly different. There are similarities and differences among the human, rhesus monkey and tree shrew corneal endothelial cells. Both rhesus monkeys and tree shrews are appropriate experimental animals feasible for researches on human corneal endothelial diseases.

【Key words】 Corneal endothelial cells; Rhesus monkey; Tree shrew; Humans

Corresponding author: HU Zhu-lin, Email: hzl77@263.net; SUN Xiao-mei, Email: sxm@imbcams.com.cn

恒河猴 (rhesus monkey, *Macaca mulatta*) 作为灵长类动物, 因其生物遗传学上与人类的相似性, 是理想的实验动物, 而树鼩 (tree shrew) 是近年来开发的小型哺乳动物, 其角膜的组织学特点、相关参数以及与恒河猴和人类的相似度值得关注。角膜内皮细胞仪是活体观察角膜内皮细胞的一种无创检查, 在眼科临床检验和科研的参数测量中广泛应用。本文应用角膜内皮细胞仪分别对恒河猴和树鼩角膜内皮细胞进行测量和对比, 以期对眼科学研究中选择和应用树鼩与恒河猴提供基础数据和参考。

1 材料与方法

1.1 实验动物

清洁级恒河猴 6 只 (12 眼), 年龄 4~6 (4.1 ± 0.5) 岁, 雌雄各半, 平均体重 (4.6 ± 0.5) kg, 由中国医学科学院医学生物学研究所提供【SCXK(滇)2010-0006】; 清洁级树鼩 20 只 (40 眼), 由中国医学科学院医学生物学研究所提供【SCXK(滇)K2013-0001】; 树鼩年龄 1 岁, 雌雄各半, 平均体重 (150 ± 10) g。实验方案获得昆明医科大学第四附属医院伦理委员会审批通过 (2014-Y02)。操作地点: 中国医学科学院医学生物学研究所实验室【SYXK(滇)K2013-0006】。检查前对恒河猴行肌肉注射氯胺酮 (20 mg/kg) 和对树鼩行水合氯醛 (250 mg/

kg) 进行全身麻醉。

1.2 检查方法

在全身麻醉恒河猴后, 取立位, 由两名助手将头部固定在托架上。树鼩在全身麻醉后, 由一名助手将头部托到检查镜头前。使用 Topcon SP3000P (日本) 非接触式角膜内皮细胞仪进行测量。在相同室内照明情况下, 由同一名经验丰富的检查者完成操作, 应用自动模式采集恒河猴和树鼩角膜中央图像, 测量时连续拍摄 5 张图像, 选取最清晰的一张作为分析图像, 重复测量两次。分析区域内包含至少 100 个角膜内皮细胞, 利用机器自带的图像分析软件进行以下参数分析, 取两次测量的平均值: 最小细胞面积 (S_{\min})、最大细胞面积 (S_{\max})、平均细胞面积 (S_{avg})、细胞面积标准差 (S_{SD})、细胞面积变异系数 (coefficient of variability, CV)、细胞密度 (cell density, CD)、六边形细胞百分比 (percentage of hexagonal cells, HG%)、中央角膜厚度 (central corneal thickness, CCT)。助手将恒河猴、树鼩头部固定在托架前开始到完成图像采集的时间记为测量耗时 (min)。

1.3 统计分析

应用 SPSS 19.0 统计软件对数据进行分析, 以均数 \pm 标准差表示数值, 计量资料采用 t 检验, 当 $P < 0.05$ 时为差异有显著性。

2 结果

正常恒河猴和树鼩的角膜内皮细胞在角膜内皮细胞仪下表现为排列规整、紧密连接的六边形,与人角膜内皮细胞的镜下表现高度相似,树鼩内皮细胞较恒河猴小(见图 1)。对恒河猴和树鼩完成检查所需的平均耗时分别为(3.7 ± 1.8) min 和(3.1 ± 2.1) min, 差异无显著性($t = 0.89456, P > 0.05$)。SP3000P 测量恒河猴和树鼩各项参数和不同年龄段正常人眼的参数见表 1。恒河猴和树鼩 CCT 分别为(449.2 ± 12.8) μm 和(262.4 ± 24.6) μm ($P = 22.071, t < 0.001$); CD 分别为(2874.2 ± 203.8) p/cell · mm⁻² 和(3399.3 ± 224.7) p/cell · mm⁻² ($P = 7.2427, t < 0.001$); S_{min} 分别为(120.4 ± 26.3) S/μm² 和(153.2 ± 42.9) S/μm² ($P = 2.5009, t <$

0.05); S_{max} 分别为(705.0 ± 130.8) S/μm² 和(468.7 ± 109.3) S/μm² ($P = 6.2768, t < 0.001$); S_{avg} 分别为(351.1 ± 26.1) 和(295.4 ± 18.9) S/μm² ($P = 28.1753, t < 0.001$), S_{SD} 分别为(113.1 ± 27.4) 和(75.9 ± 27.3) S/μm² ($P = 24.1316, t < 0.001$), CV 分别为(31.9 ± 6.0) 和(25.3 ± 8.3) ($P = 2.5537, t < 0.05$), HG% 分别为(58.6 ± 9.1) 和(94.0 ± 9.7) ($P = 11.237, t < 0.001$)。二者所有参数相比,差异均有显著性($P < 0.05$)。树鼩角膜厚度显著比恒河猴角膜小,CCT 仅为(262.4 ± 24.6) μm,恒河猴 CCT 为(435.0 ± 20.5) μm,树鼩 CCT 约为恒河猴 CCT 的 60%,但是,其角膜内皮细胞密度和六边形细胞比例都是显著高于恒河猴。

表 1 恒河猴和树鼩角膜内皮相关参数

Tab. 1 Parameters of corneal endothelium in the rhesus monkeys and tree shrews

相关参数 Parameters	中央角膜厚度 (CCT) μm	角膜内皮细胞密度 (CD) cell/mm ²	最小细胞面积 (S _{min}) S/μm ²	最大细胞面积 (S _{max}) S/μm ²
恒河猴 Rhesus monkeys	435.0 ± 20.5	2874.2 ± 203.8	120.4 ± 26.3	705.0 ± 130.8
树鼩 Tree shrews	262.4 ± 24.6	3399.3 ± 224.7	153.2 ± 42.9	468.7 ± 109.3
人 Human eyes [1]	4~10 岁 4~10 years old	未做	未做	未做
	10~20 岁 10~20 years old	未做	未做	未做
	20~30 岁 20~30 years old	未做	未做	未做

相关参数 Parameters	平均细胞 (S _{avg}) S/μm ²	细胞面积标准差 (S _{SD}) S/μm ²	细胞面积变异系数 (CV)	六边形细胞百分比 (HG)%
恒河猴 Rhesus monkeys	351.1 ± 26.1	113.1 ± 27.4	31.9 ± 6.0	58.6 ± 9.1
树鼩 Tree shrews	295.4 ± 18.9	75.9 ± 27.3	25.3 ± 8.3	94.0 ± 9.7
人 Human eyes [1]	4~10 岁 4~10 years old	275.71 ± 21.95	未做	67.06 ± 7.63
	10~20 岁 10~20 years old	296.74 ± 27.98	未做	62.76 ± 6.90
	20~30 岁 20~30 years old	303.93 ± 26.72	未做	61.66 ± 5.65

3 讨论

角膜厚度是角膜生理功能的重要参数,当内皮细胞的紧密连接受到破坏,由内皮细胞构成的物理屏障和细胞钠钾泵功受损,可能引发角膜透明性下降、厚度增加和视力下降。深入了解实验前动物角膜内皮细胞的正常生理参数,以及动态观察角膜厚度、内皮细胞变化,对于病理生理过程及分子生物学机制研究具有重要意义。恒河猴由于其生物进化上与人类高度相似,是理想的实验动物,然而既往的研究多基于血液研究、动物解剖或实验病理的结果,眼科学数据积累少,且实验成本高、应用受限^[2]。和清源等^[3]应用全身一体化成像技术对恒河猴进行扫描,可以提供全身多器官的影像,但该技术仅能显

示眼球的大体影像,对于角膜相关研究的指导意义有限。树鼩隶属于攀鼩目、树鼩科、树鼩属,为外形类似于松鼠的一类小型哺乳类动物。由于其生理解剖和神经发育方面与人类相似,近年来在人类疾病相关研究中应用越来越广泛^[4]。树鼩具有高度发达的视觉系统,国外学者^[5]应用电镜观察树鼩角膜的超微结构,发现树鼩的角膜厚度虽然只有人类角膜的一半,但其角膜的五层结构与人类极其相似。

测量角膜的主要工具包括接触式和非接触式两大类,接触式由于需要接触角膜,容易引发被检查者或实验动物眼部不适、角膜上皮擦伤甚至感染等并发症,使用相对受到限制。接触式检查仪中,A 超角膜测厚仪的原理是用探头反射超声波计算角膜厚度,一直被认为是 CCT 测量的“金标准”^[6],但因可

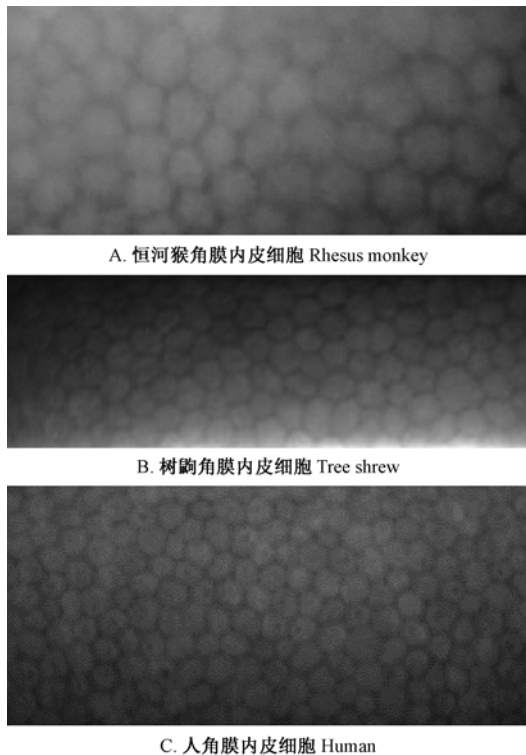


图 1 SP3000P 拍摄的正常恒河猴和树鼩角膜内皮细胞

Fig. 1 Images of corneal endothelial cells in normal rhesus monkey, tree shrew and human eyes taken by SP3000P specular microscope

能引起角膜擦伤和感染,并且检查结果受到不同检查者经验和手法的影响,对操作要求的精准度较高,存在一定的局限性^[7]。近年来出现的新型眼前节分析仪包括角膜内皮细胞仪、光学相干断层扫描、Orbscan 扫描角膜地形图系统和共聚焦显微镜等都具备测量角膜厚度的功能^[8-11]。这些仪器原理各不相同,共同点是能测量角膜的 CCT 值。在这些眼前节分析仪中,只有活体共聚焦显微镜^[12]和角膜内皮细胞仪能作为可以直接活体观察角膜内皮细胞特性的仪器,其准确性已经在人眼上得到证实,而角膜内皮细胞细胞仪由于其非接触、能直接观察角膜内皮细胞的形态、大小、密度及变异程度等特性,在临床上广泛应用于白内障术前术后评估、对虹膜睫状体炎患眼的观察、青光眼患者评估等,在人眼的可重复性和一致性已获得共识^[13-16]。Baroody 等^[17]利用 Koester 角膜内皮仪对恒河猴和猫角膜内皮进行照相,手工计数角膜内皮细胞的方法进行研究,结果发现恒河猴角膜内皮细胞与人类角膜内皮细胞形态学类似,细胞密度随着年龄增长以 0.7% 的速率衰减。然而由于仪器的限制,该研究并未能够获取更加详

细的角膜内皮细胞相关参数。Topcon SP-3000P 是一种新型的角膜内皮仪,其原理是通过角膜切面的灯照亮角膜内皮后摄像头进行拍摄,应用边界定位法识别角膜内皮细胞,测量模式可选手动和自动,在对角膜内皮进行观察的基础上,还可以通过机器自带的软件实现对包括 CCT 在内的 8 个角膜相关参数进行分析。Doughty 等^[18]认为为了保证结果的准确性,在使用角膜内皮仪图像分析时,选定区域内至少应该包含 75 个细胞。

本研究使用非接触式角膜内皮仪分别对恒河猴和树鼩角膜内皮细胞进行测量和比较分析。为确保结果的准确性,要求分析区域内包含至少 100 个角膜内皮细胞。结果表明非接触式角膜内皮仪能在短时间内获取两种动物中央角膜内皮细胞的清晰图像,并测量 8 项相关参数;对两种动物完成测量的时间差异无显著性。正常恒河猴和树鼩角膜内皮细胞在镜下表现为与人类高度相似的紧密排列的六边形细胞。所选用的两种实验动物年龄相当于人类青少年,人类青少年和青年角膜内皮细胞具有细胞面积较均衡、变异系数小和六边形细胞比例高等特点^[1],恒河猴和树鼩也表现出了相似的特点。恒河猴与树鼩之间相互比较,各项参数差异均有显著性。树鼩角膜内皮细胞面积、变异系数较恒河猴角膜内皮细胞小,但角膜内皮细胞密度和六边形细胞比例显著高于恒河猴。与人眼相比,恒河猴角膜厚度、角膜内皮细胞变异系数和六边形细胞比例高度相似,但内皮细胞密度低于人眼;文献报告非接触式角膜内皮仪测得人眼正常 CCT 为 $(554.78 \pm 32.61) \mu\text{m}$ ^[2],恒河猴 CCT 更加接近人眼。从表 1 可看出,树鼩角膜厚度较小,但角膜内皮细胞密度和平均细胞面积更接近于 10~20 岁组人眼。本研究结果提示恒河猴和树鼩是研究人类角膜内皮疾病的合适实验动物;加之与非人灵长类动物相比,树鼩来源广泛、价格低廉,可预测树鼩在角膜内皮疾病相关研究中具有良好的应用前景。

参 考 文 献

- [1] 王平,姜德咏. 儿童及青少年角膜内皮细胞随年龄增长而变化的规律分析 [J]. 眼科研究, 2004, 22(3): 315-315.
- [2] 徐玉蕊,李进华,孙丙华,等. 安徽野生和自繁恒河猴血液生化指标的测定与分析 [J]. 中国实验动物学报, 2014, 22(1): 87-90.
- [3] 和清源,石晶,杨明慧,等. 全身一体化成像技术在恒河猴动物实验中的应用 [J]. 中国比较医学杂志, 2009, 19(7): 45-48.

- [4] 徐林, 张云, 梁斌, 等. 实验动物树鼩和人类疾病的树鼩模型研究概述 [J]. 动物学研究, 2013, 34(2): 59-69.
- [5] Almubrad T, Akhtar S. Structure of corneal layers, collagen fibrils, and proteoglycans of tree shrew cornea [J]. Mol Vision, 2011, 17: 2238-2291.
- [6] Williams R, Fink BA, King-Smith PE, et al. Central corneal thickness measurements: using an ultrasonic instrument and 4 optical instruments [J]. Cornea, 2011, 30: 1238-1243.
- [7] Huang J, Savini G, Hu L, et al. Precision of a new Scheimpflug and Placido-disk analyzer in measuring corneal thickness and agreement with ultrasound pachymetry [J]. J Cataract Refract Surg, 2013, 39: 219-224.
- [8] 吴勤, 段宣初, 蒋幼芹, 等. 非接触式角膜内皮镜测量正常角膜厚度的研究 [J]. 眼科学报, 2004, 20(4): 229-232.
- [9] 金红颖, 姚克, 杨亚波, 等. 三种仪器对近视患者眼前节生物学参数测量的比较 [J]. 中华实验眼科杂志, 2014, 32(12): 1097-1101.
- [10] 刘小天, 周宏健, 廖燕红, 等. Pentacam、Topcon3D OCT-2000 及 A 超角膜测厚仪测量中央角膜厚度的比较 [J]. 中国医师杂志, 2014, 4: 456-458.
- [11] 孙宏霞, 孙卫霞, 刘苏冰, 等. OCT、Orbscan II 与 A 超角膜测厚仪测量近视眼患者角膜厚度的比较 [J]. 眼科新进展, 2010, 30(7): 655-657.
- [12] Worner C, Olguin A, Ruiz-Garcia J, et al. Cell pattern in adult human corneal endothelium [J]. PLoS One, 2011, 6(5): e19483.
- [13] Shao YL, Huang YQ, Liu YP, et al. Corneal cell density and morphology in healthy Chinese eyes [J]. Cornea, 2007, 26: 130-132.
- [14] PA M. Corneal endothelial cell density and morphology in normal Malay eyes [J]. Med J Malaysia, 2011, 66: 300-303.
- [15] Jorge J, Queiros A, Peixoto-de-Matos SC, et al. Age-related changes of corneal endothelium in normal eyes with a non-contact microscope [J]. J Emmetropia, 2010, 1: 132-139.
- [16] Jun AS, Chakravarti S, Edelhauser HF, et al. Aging changes of mouse corneal endothelium and Descemet's membrane [J]. Exp Eye Res, 2007, 83: 890-896.
- [17] Niederer RL, McGhee CNJ. Clinical in vivo confocal microscopy of the human cornea in health and disease [J]. Progr Retinal Eye Res. 2010, 29: 30-58.
- [18] Doughty MJ, Fonn D, Trang NK. Assessment of the reliability of calculations of the coefficient of variation for normal and polymegathous human corneal endothelium [J]. Optom Vis Sci, 1993, 70: 759-770.

[收稿日期] 2015-10-22

·会讯·

第13届欧洲实验动物联合会

欧洲实验动物科学联合会 (FELASA) 大会每三年举办一次, 是欧洲地区实验动物科学领域最具影响的会议, 将有世界各地上千名专家学者和科技工作者参加这次会议。

第 13 届 FELASA 大会将于 2016 年 6 月 13-16 日在比利时布鲁塞尔召开。本次会议由比利时实验动物学会 (BCLAS)、荷兰实验动物协会 (NVP) 和荷兰动物技术协会 (BV) 共同承办。

本次会议的内容涉及动物研究的质量控制、人兽共患病、前沿技术、动物福利等, 并且希望通过教育、培训和评估等方式对研究工作、实验技术等进行交流和统一, 此外, 会议也同样关注实验动物领域的各项工作与公众兴趣的密切结合。

出访时间: 2016 年 6 月 12-18 日 (暂定)

详情请登录:

<http://www.calas.org.cn/html/zxbg/tzgg/>